

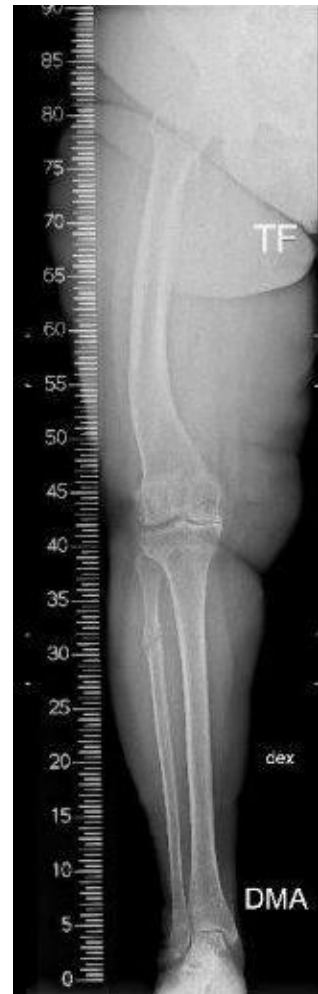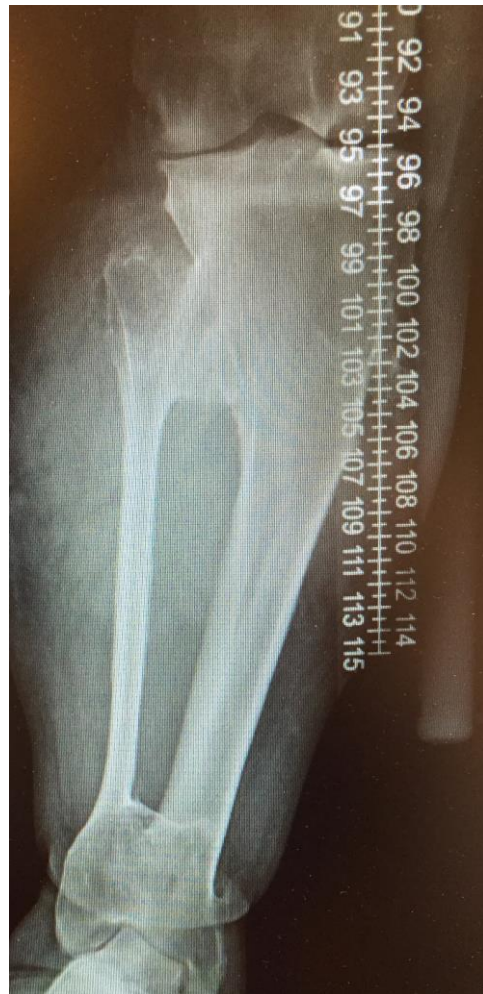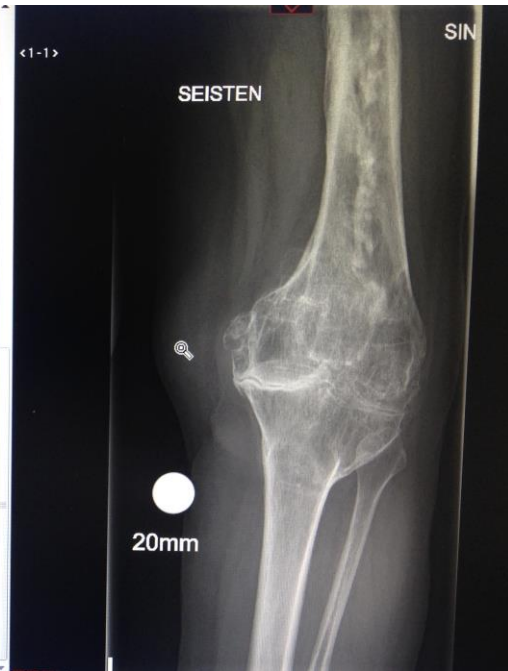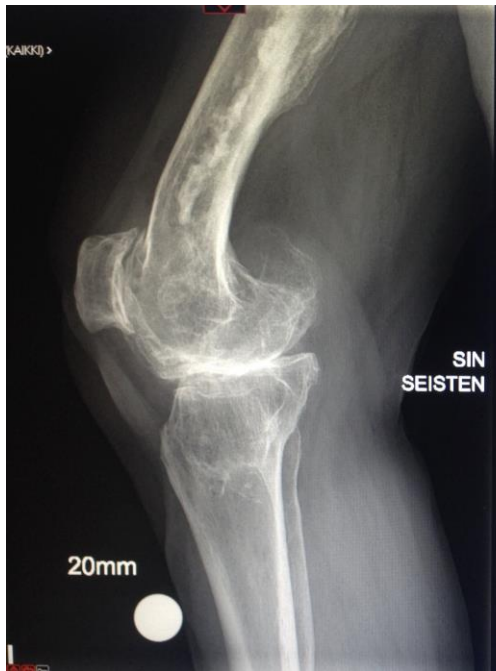Tekonivel deformeeteissa

Hannes Keemu

VTK Turku 2019

Sidonnaisuudet

- DePuy Synthes
- Zimmer Biomet
- Stryker



Same but different

- Sagitaalinen, koronaalinen tai rotationaalinen deformiteetti
- Pituusero
- CORA:n sijanti

Etiologia

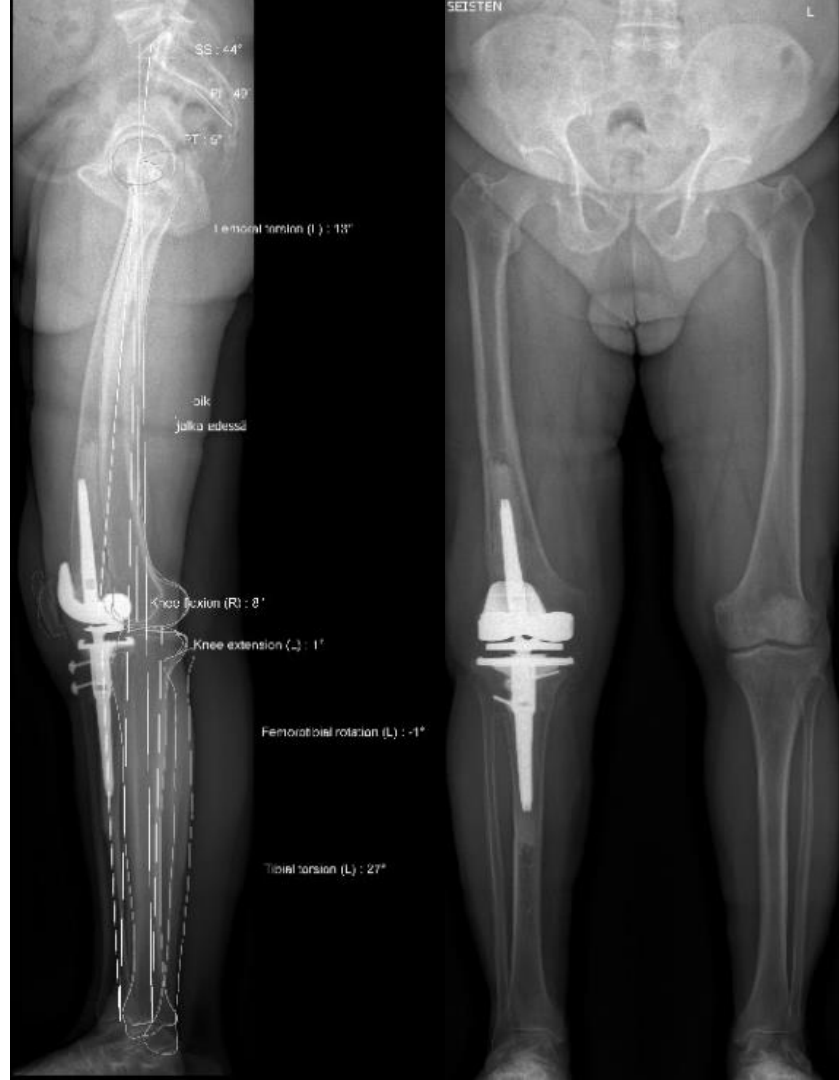- Murtumien jälkitilat
- Osteotomian jälkitila
- Metaboliset luustosairaudet
 - Pagetin tauti, riisitauti, osteogenesis imperfecta
- Osteomyeliitti
- Kasvaimet

Insidenssi

- Ei ole tiedossa
- Ei kirjata rekisteriin
- Intialaisessa 2400 polven aineistossa 42 tapausta
- Suomessa?

Diagnoosi

- Status
- Rtg-kuva
- Mekaninen akseli
- Rotaatio-ct
- EOS ?



Hoitovaihtoehdot

- **A. osteotomia ja artroplastia myöhemmin**
- **B. osteotomia sekä artroplastia samassa istunnossa**
- **C. artroplastia deformiteetista huolimatta**

A. Osteotomia ja artroplastia myöhemmin

- + artroplastian kannalta helpoin ja turvallisin tapaa
- + rotaation ja pituuseron korjaus mahdollisia
- 2 leikkausta
- delayed/non-unionriski
- korkeampi infektioriski?

B. Osteotomia + artroplastia

+ 1 leikkaus

- omat haasteensa
- korkea komplikaatiriski

C. Artroplastia

+ 1 leikkaus

+ välitön mobilisaatio

- rotaation korjaus ei ole mahdollista

- pituuseroon ei pystyy vaikuttamaan

Authors	Cases	Stages	Device Used	Complications
Lesiak A <i>et al</i>	2knee	2 stage	Ilizarov Frame, plate osteosynthesis, antibiotic nail	1 to 2cm shortening, one failed osteotomy requires multiple procedure
Lonner J <i>et al</i>	11 knee	1 stage	blade-plate in seven patients, a press-fit long-stemmed femoral component in two, and a retrograde femoral nail in two.	one nonunion with long stem, one pulmonary embolism, two post op manipulation,
Moyad T <i>et al</i>	1 knee	1 stage	press fit long splinted stem for both tibia and femur	NCR
Rattanaprichavej P <i>et al</i>	3 knee	1 stage	retrograde femoral nail, long stem tibial prosthesis, lag screws	non union retro femoral nail, for which bone graft and plate fixation
Attar F <i>et al</i>	1 knee	1 stage	pressfit long stem	NA
Hartford J <i>et al</i>	2 knee	1 stage	long stem with locking t compression plate	NCR
Eid M <i>et al</i>	9 knee	1 stage	locking plate, staples, long stem with locking screw.	non progressive radiolucent line in 2 knee
Meehan J <i>et al</i>	1 knee	1 stage	T shape tibial plate	NCR
Xiao-Gang Z <i>et al</i>	2 knee	1 stage	Long stemed prosthesis.	1Delayed union.
Hazratwala K <i>et al</i>	1 knee	1 stage	retrograde femoral nail,	NCR
Fan J <i>et al</i>	1knee	1 stage	retrograde femoral nail,	nonunion
Wilson A <i>et al</i>	1knee	2 stage	retrograde femoral nail,	NCR
Fletcher M <i>et al</i>	1knee	1 stage	Long stemed prosthesis.	NA
Radke S <i>et al</i>	10 knee	1 stage	Long stemed prosthesis. With tension wiring	1 thrombosis, one delayed union
Madelaine A <i>et al</i>	15knee	1 stage	Long stemed prosthesis. With blount staples or Plate.	4 perioperative fracture, 2 nonunion, 1 infection, 1 postop stiffness

Koska on intra-artikulaarinen korjaus mahdollista?

- Coronal plane
 - Femur $< 20^\circ$
 - Tibia $< 30^\circ$ ja CORA sijaitsee metafyyysin ulkopuolella
- Sagital plane
 - Procurvatum $< 10^\circ$
 - Recurvatum $< 20^\circ$

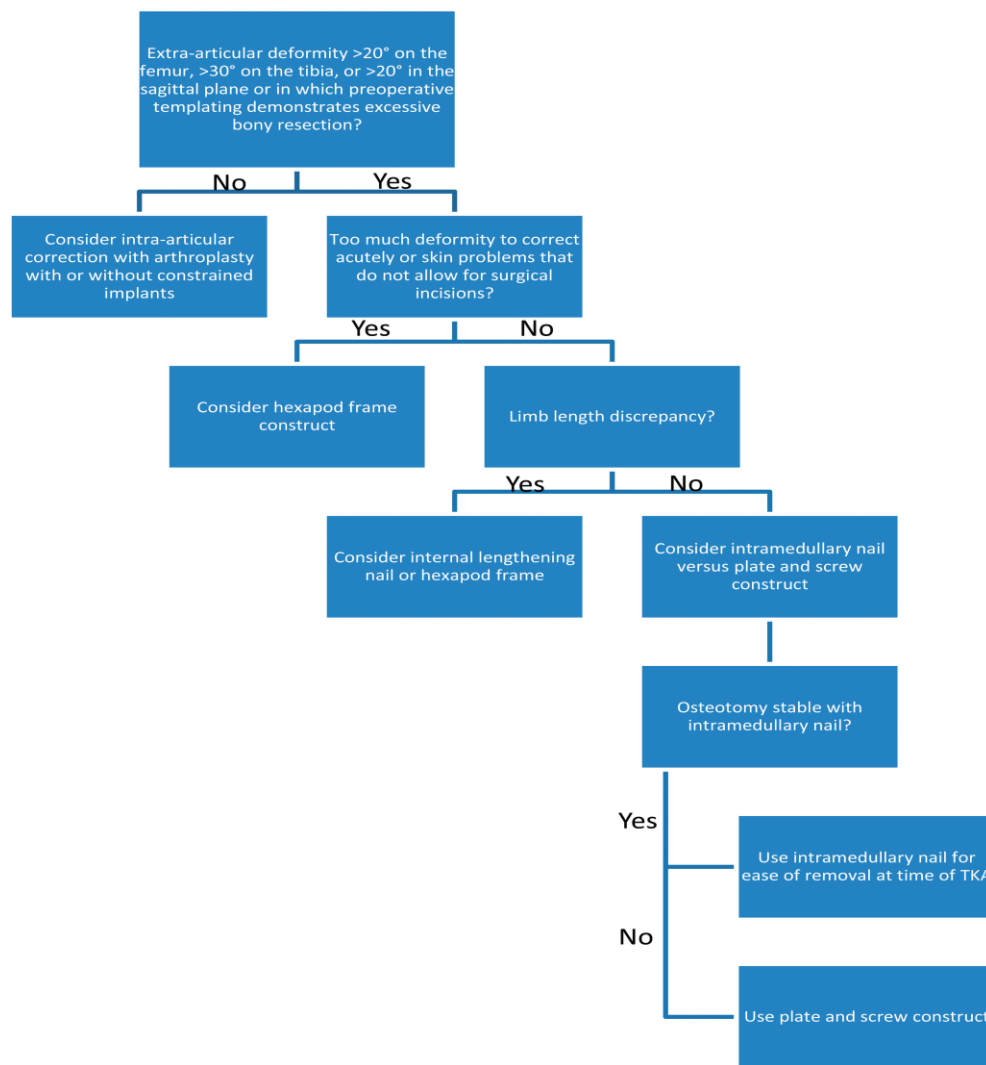
Uusia trendejä

- Navigaatio
- Potilaskohtaiset sahausohjaimet
- Robotti

Acta Ortop Bras 2018 May-Jun 170-174

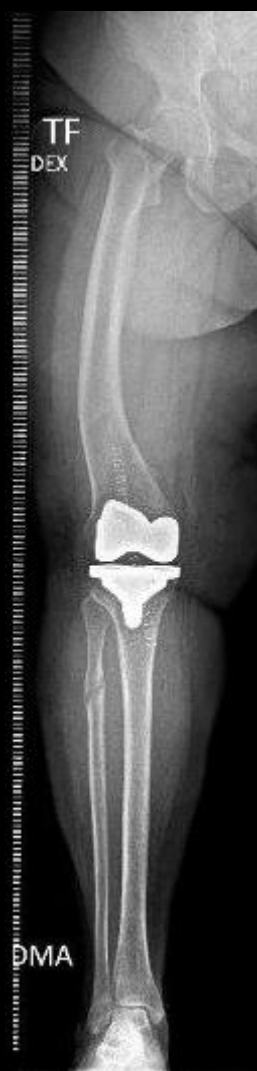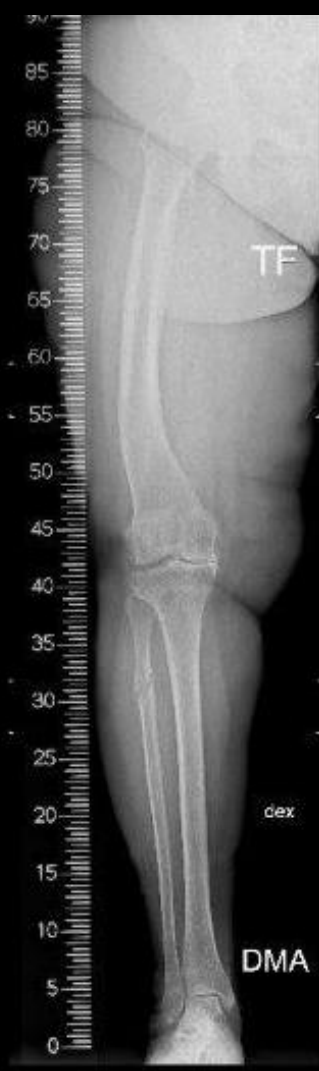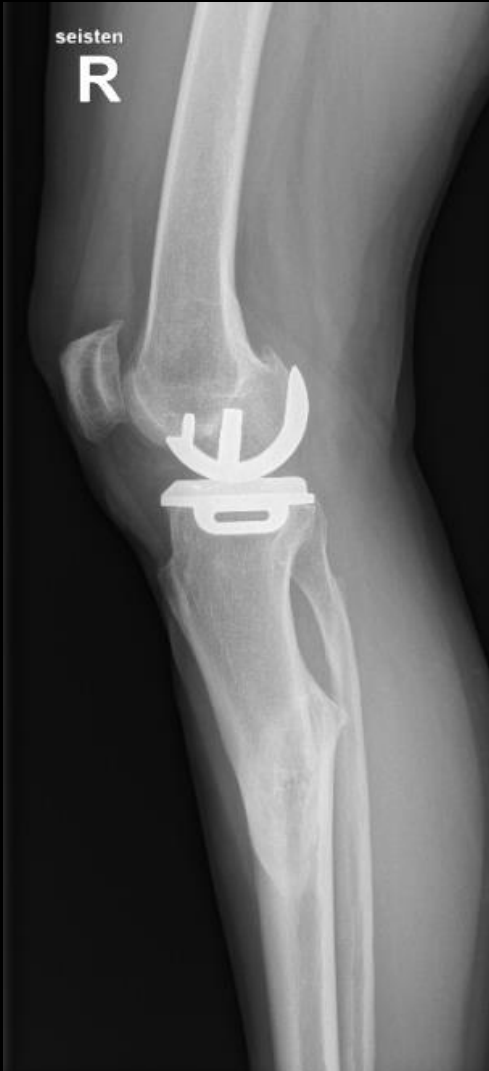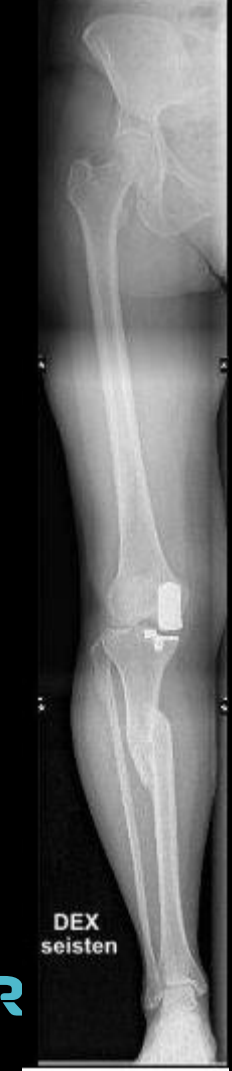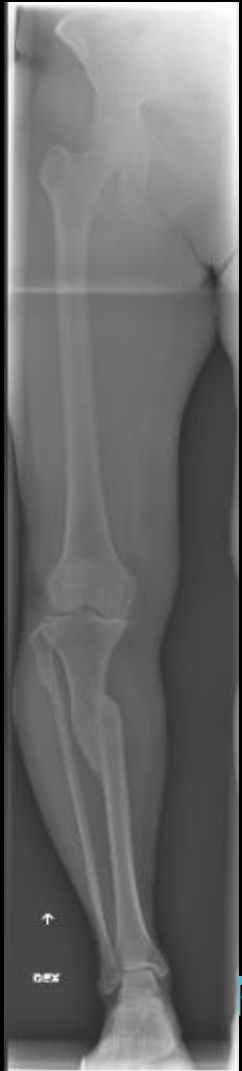NAVIGATED TOTAL KNEE ARTHROPLASTY FOR OSTEOARTHRITIS WITH EXTRA-ARTICULAR DEFORMITY

Izumi Tani, Naoki Nakani, Koji Takayama, Kazunari Ishida, Tomoyuki Matsumoto



Suostuksia

- Valmistaudu hyvin!
- Epäile ja tunnista EAD. Pyydä tarvittavat kuvat.
- Plan A, B ja C.
- Käytä tuttua polvi-järjestelmää.
- Opettele käyttämään ekstramedullaariohjaimet. Navigaatio?
- Älä aikatauluta vapun aattoon..



Lisää aiheesta

Journal of the American Academy of Orthopaedic Surgeons. JAN 2019

DOI: 10.5435/JAAOS-D-18-00361

Management of Extra-articular Deformity in the Setting of Total Knee Arthroplasty

Peter Sculco;Cynthia Kahlenberg;Austin Fragomen;S. Rozbruch;

Knee Surgery, Sports Traumatology, Arthroscopy

September 2017, Volume 25

Single-stage total knee arthroplasty and osteotomy as treatment of secondary osteoarthritis with severe coronal deviation of joint surface due to extra-articular deformity

Ewout S. Veltman, Remco J. A. van Wensen, Koen C. Defoort, Gijs G. van Hellemond, Ate B. Wymenga

Orthopedic Reviews

Extra-articular deformities in arthritic knees-a grueling challenge for arthroplasty surgeons: An evidence-based update

Vishesh Khanna, Senthil N. Sambandam, Munis Ashraf

The Bone & Joint Journal

The difficult primary total knee arthroplasty

A.Baldini, L.Castellani, F.Traverso, G.Balato, V.Franceschini



KIITOS!

TYKS ORTO

JOTTA LIIKE JATKUISI

TYKSORTO.FI